

Angiosarcoma cardíaco: una neoplasia rara y de difícil diagnóstico

Cardiac angiosarcoma: a rare neoplasm of difficult diagnosis



António Murinello

Graduated Chief, Unit of Internal Medicine, Hospital Curry Cabral, Cascais, Portugal

Acceda a este artículo en siicsalud

Código Respuesta Rápida
(Quick Response Code, QR)



www.siicsalud.com/dato/arsic.php/125676

Primera edición, www.siicsalud.com: 4/3/2013
Segunda edición, ampliada y corregida: 7/2/2014
www.siicsalud.com/dato/arsic.php/125676

Enviar correspondencia a: António Murinello,
Unit of Internal Medicine 1, Hospital Curry
Cabral, 2750-644, Cascais, Portugal
amurinello@iol.pt



Artículo en inglés, especialidades
médicas relacionadas, producción bi-
lingüística y referencias profesionales
del autor.

Abstract

Cardiac angiosarcomas are extremely rare diseases that are usually diagnosed late in their evolution because of their nonspecific symptomatology. The clinical symptoms are caused by several mechanisms, namely: first, blood flow obstruction and valve dysfunction; second, local invasion causing arrhythmias (through infiltration of the cardiac nervous system) and pericardial effusion with tamponade; third, thromboembolism; and fourth, constitutional symptoms. Imaging procedures such as transesophageal echocardiography, computed tomography, and magnetic resonance imaging are important for preoperative diagnosis while histopathology with immunohistochemistry studies as well as cytogenetic analysis are important for post-operative diagnosis. Wide surgical resection is the first line of treatment. However these tumors have dismal prognosis because they are usually not completely resectable and concomitant metastases are common at the time of surgery. Chemotherapy, radiotherapy and even heart transplantation do not substantially modify survival in these patients. Recently, there have been several reports involving a multidisciplinary approach combining surgery, chemotherapy (using pegylated liposomal doxorubicin, carboplatin and paclitaxel), immunotherapy and radiotherapy, as well as newer forms of treatment like biologic therapy and anti-angiogenic agents that offer some promise in selected cases.

Key words: cardiac angiosarcoma, cardiac sarcomas, histopathology, primary cardiac tumor

Resumen

Los angiosarcomas cardíacos son afecciones de muy baja prevalencia que suelen diagnosticarse en etapas avanzadas, debido a su sintomatología inespecífica. Las manifestaciones clínicas son provocadas por distintos mecanismos, entre los que se encuentran, primero, obstrucción al flujo y disfunción valvular; segundo, invasión local que provoca arritmias (por infiltración del sistema de conducción) y derrame pericárdico con taponamiento; tercero, tromboembolismo, y cuarto, síntomas constitucionales. Los métodos de diagnóstico por imágenes, como el ecocardiograma transesofágico, la tomografía computarizada y la resonancia magnética son importantes para el diagnóstico prequirúrgico, mientras que la histopatología y los estudios de inmunohistoquímica y citogenética lo son para el diagnóstico postoperatorio. La resección quirúrgica amplia es la terapia de primera línea. Sin embargo, el pronóstico de estos tumores es adverso, debido a que en general no pueden researse por completo y son frecuentes las metástasis concomitantes al momento de la cirugía. La quimioterapia, la radioterapia e incluso el trasplante cardíaco no modifican de forma relevante la supervivencia de estos pacientes. Recientemente, se ha informado que la estrategia multidisciplinaria con cirugía, quimioterapia (doxorubicina liposomal pegilada, carboplatino y paclitaxel), inmunoterapia y radioterapia, así como las nuevas terapias biológicas y con factores antagonistas de la angiogénesis, pueden asociarse con resultados promisorios en casos seleccionados.

Palabras clave: histopatología, angiosarcomas cardíacos, tumores cardíacos primarios, sarcomas cardíacos

Introducción

Las neoplasias más frecuentes del corazón son las metástasis de otros tumores, cuya prevalencia es 20 a 40 veces mayor que la correspondiente a las neoplasias malignas primarias.¹ Los tumores malignos primitivos del corazón y el pericardio resultan poco frecuentes; aproximadamente el 25% de los casos corresponde a sarcomas.² Entre los sarcomas cardíacos, el angiosarcoma (AS) se considera la variante de mayor prevalencia y constituye menos del 10% de todos los tumores cardíacos primarios.³⁻⁹ Los AS se localizan con mayor frecuencia en la aurícula derecha (78% a 93% de los casos) y se caracterizan por su crecimiento rápido, con invasión local y metástasis a distancia.^{10,11} Debido a estos parámetros, la mayoría de los pacientes presenta muy mal pronóstico y, en general, fallece dentro de los primeros meses de la aparición de los síntomas, pese a la resección quirúrgica y el trasplante cardíaco.¹¹⁻¹³ Los AS cardíacos se describen habitualmente en pacientes jóvenes (tercera a quinta décadas de la vida), en comparación con los AS de otra localización, con predominio en sujetos de sexo masculino.¹⁵

Histología y clínica

La clasificación histopatológica de los sarcomas cardíacos se realiza en general sobre la base de la combinación de parámetros morfológicos y de los datos de las tinciones por inmunohistoquímica.^{5,16} Los tumores se clasifican en AS, sarcomas indiferenciados, osteosarcomas, fibrosarcomas, fibrohistiocitomas malignos, leiomiomas, mixosarcomas, sarcomas sinoviales, neurofibrosarcomas y rhabdomyosarcomas.

El AS cardíaco constituye una masa de gran tamaño, macroscópicamente hemorrágica, multilobulada, que reemplaza la pared auricular (Figura 1) y puede protruir u ocupar las cámaras cardíacas adyacentes. Con frecuencia se expanden hacia la superficie del epicardio y provocan derrame pericárdico con taponamiento, así como hacia la vena cava o la válvula tricúspide para producir obstrucción al flujo y síndrome de la vena cava superior. La presencia de un tumor pericárdico extenso con continuidad en la pared de la aurícula o el ventrículo derecho puede motivar dudas acerca de su origen exacto, pero la mayor parte de los casos se origina en la aurícula derecha.¹¹

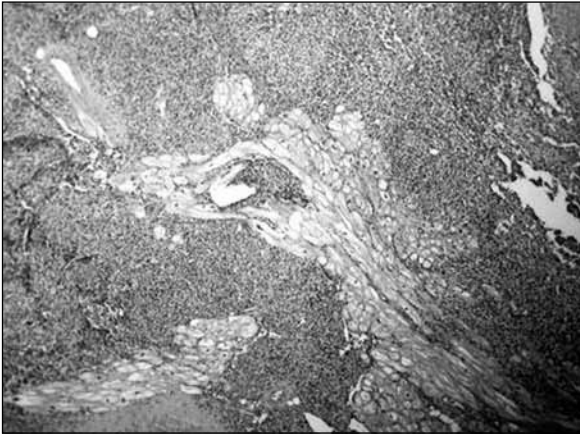


Figura 1. Histopatología: angiosarcoma de la aurícula derecha con infiltración de los miocardiocitos (hematoxilina y eosina, 100x).

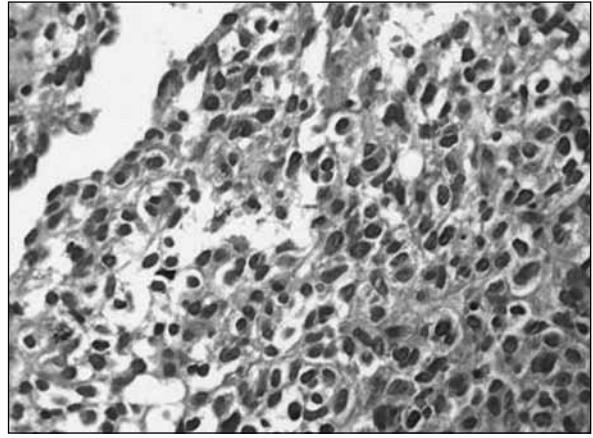


Figura 2. Histopatología: área celular de angiosarcoma de la aurícula derecha con células endoteliales atípicas (hematoxilina y eosina, 400x).

Habitualmente se describen metástasis al momento del comienzo de los síntomas (66% a 89%);^{5,17} los pulmones son los órganos de localización más habitual. Pueden observarse metástasis también en ganglios linfáticos, hueso, hígado, cerebro, tubo digestivo, bazo, glándulas suprarrenales, pleura, diafragma, riñón, tiroides y piel.¹⁸

Los AS son neoplasias malignas de diferenciación endotelial. Varían desde tumores bien diferenciados (conformados por áreas vasculares con anastomosis, alineadas con células neoplásicas elongadas, fusiformes y mononucleadas [Figura 2], que en ocasiones protruyen hacia la luz vascular) hasta tumores indiferenciados (constituidos por capas sólidas de células anaplásicas fusiformes). Las tinciones por inmunohistoquímica para los marcadores CD31, CD34 (Figura 3) y la proteína relacionada con el factor VIII resultan útiles para confirmar el origen endotelial de estos tumores.¹⁹

Zu y col. informaron la presencia de las anomalías cromosómicas 55,XY,+der(1:17) (q10;q10),+2,+7,+8,+19,+20,+21,+22 en el análisis citogenético.²⁰ La hibridación *in situ* con fluorescencia multicolor en muestras de tejido fijado en parafina demostró polisomía del cromosoma 8. En el análisis por inmunohistoquímica, en los núcleos de las células tumorales se observó una expresión elevada de los productos del gen *p53* mutado.^{21,22}

El diagnóstico clínico de los sarcomas cardíacos puede resultar muy difícil. Es importante un elevado índice de sospecha, dado que, a menudo, estos tumores son asintomáticos hasta los estadios avanzados de la enfermedad. Las manifestaciones pueden ser proteiformes y asemejarse a las de otras enfermedades. El pronóstico es en general adverso, dada la extensa invasión local, la presencia de metástasis a distancia al momento de la presentación inicial, o ambas.

Los síntomas de los sarcomas cardíacos pueden originarse a partir de los siguientes mecanismos fisiopatológicos: en primer lugar, obstrucción al flujo de los principales vasos de sangre e interferencia de la función valvular como consecuencia de un tumor intracavitario; en segundo lugar, invasión local del tejido muscular y del sistema de conducción, con inducción de arritmias, o bien del pericardio, con constricción cardíaca o hemopericardio recurrente con taponamiento cardíaco; en tercer lugar, embolia de fragmentos tumorales o trombos peritumorales friables; los tumores de las cavidades izquierdas provocan embolia cerebral, coronaria o retiniana, mientras que los tumores de las cavidades derechas son fuentes de émbolos que pueden provocar hipertensión pulmonar en

función de su tamaño; en cuarto lugar, síntomas constitucionales o sistémicos como disnea, ortopnea, síncope, dolor torácico, fiebre, malestar general, vómitos, anorexia y pérdida de peso.²³ Existen diversos factores que determinan las manifestaciones clínicas de la enfermedad, como el tamaño, la tasa de crecimiento, la localización, la tendencia a la embolia y el grado de invasión del tumor.²⁴ La obstrucción al flujo de la arteria pulmonar o del ventrículo derecho puede provocar en ocasiones paro cardíaco.²³ Las metástasis pulmonares desencadenan tos y hemoptisis.¹⁹ Murinello y col. han informado un caso de AS del ventrículo derecho con urticaria grave recurrente concomitante.²⁵ Se ha demostrado que el AS atrae células inflamatorias, en especial mastocitos, con mecanismos de retroalimentación positiva que inducen mayor liberación de citoquinas y factores de crecimiento, como el factor de crecimiento básico de los fibroblastos y el factor de crecimiento vascular endotelial (VEGF [*vascular endothelial growth factor*]).²⁶ En la mayor parte de los textos de dermatología no se considera la asociación entre la urticaria y las afecciones malignas. Dado que los mastocitos incluyen grandes concentraciones de histamina, que es la principal molécula mediadora de la urticaria, la atracción de estas células por parte del AS podría explicar esta relación de causa y efecto.

Diagnóstico por imágenes

La radiografía de tórax no brinda información relevante para la detección del AS cardíaco. Sólo demuestra cambios secundarios a las repercusiones hemodinámicas del crecimiento tumoral, como cardiomegalia, insuficiencia cardíaca, derrame pleural, masa cardíaca focal, consolidaciones pulmonares y derrame pericárdico. Los avances en las técnicas no invasivas de diagnóstico por imágenes, como el ecocardiograma transesofágico (ETE),²⁷ la tomografía computarizada (TAC) y la resonancia magnética (RM),²⁸ pueden orientar y completar el diagnóstico de las masas intracardíacas. El ecocardiograma es un método confiable, no invasivo y ampliamente disponible para la detección de los tumores cardíacos, la localización tumoral, el patrón de movimiento y el tamaño. Por motivos técnicos, el ETE se asocia con limitada precisión para el diagnóstico.^{15,29} Como contrapartida, el ETE tiene mucha mayor resolución para distinguir entre tumores benignos y malignos, que en general alteran, infiltran y oscurecen los planos tisulares de la anatomía cardíaca subyacente.³⁰ La presencia de un tumor en las venas pulmonares o la extensión a la vena cava se han descrito como signos úti-

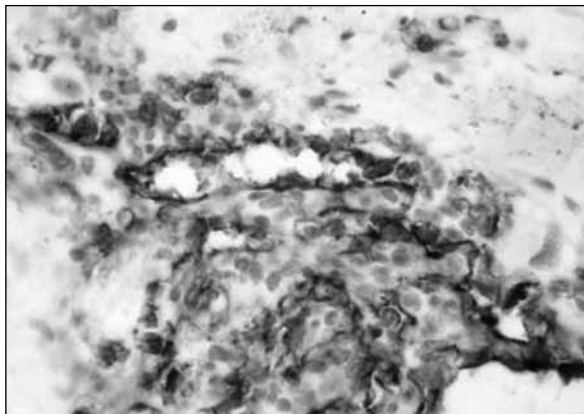


Figura 3. Inmunohistoquímica: tinción para CD34 en la que se observan células endoteliales positivas en un angiosarcoma de la aurícula derecha.

les para diferenciar una neoplasia maligna de un mixoma.^{27,30} El ETE también resulta de utilidad para guiar las biopsias tumorales transvenosas en los casos en que este procedimiento es necesario, si bien existe riesgo de hemorragia grave.²³

A pesar de las ventajas del ETE, aún se lo considera inferior a la TAC helicoidal y la RM en términos de la caracterización de los tejidos blandos y de la detección de infiltración tumoral. Tanto el ecocardiograma transtorácico como el ETE ofrecen imágenes limitadas del mediastino, por lo cual no permiten evaluar las manifestaciones extracardíacas de la enfermedad. No obstante, a diferencia de la ecografía, la TAC y la RM no pueden caracterizar las estructuras en movimiento, como las válvulas cardíacas.²⁸

Según Jannigan y col.,¹¹ se distinguen dos variantes morfológicas principales de AS cardíaco. El primer tipo consiste en una masa bien definida que protruye dentro de una cámara cardíaca, en general con preservación del tabique interauricular. En la macroscopia, estos tumores son hemorrágicos, necróticos y, en general, se adhieren al pericardio. La TAC muestra a menudo una masa irregular o nodular de baja atenuación, originada con frecuencia a partir de la pared libre de la aurícula derecha. En la TAC y la RM se demuestra, en general, infiltración tumoral del miocardio, compresión de las cámaras cardíacas, extensión directa hacia el pericardio y compromiso de los grandes vasos mediastinales (Figura 4). El segundo tipo es una masa infiltrativa y difusa que se extiende a lo largo del pericardio. El espacio pericárdico puede obliterarse por la presencia de restos tumorales necróticos o hemorrágicos que se visualizan como derrame o engrosamiento pericárdico en la TAC.

Debido a la tendencia a la necrosis y el sangrado de los AS cardíacos, la señal en la RM resulta, en general, de intensidad heterogénea. Las áreas de hiperintensidad en las imágenes ponderadas en T_1 pueden ser focales o periféricas y se postula que representan coágulos.²⁸ Las áreas nodulares focales con señal de mayor intensidad, intercaladas con sectores con señal de moderada intensidad en las imágenes ponderadas en T_1 y T_2 , se asemejan a coliflores.³¹ El refuerzo lineal del material de contraste en las áreas vasculares ofrece una apariencia en rayos de sol en los casos de infiltración difusa del pericardio.³²

Tratamiento

La estrategia terapéutica principal del AS cardíaco es la resección quirúrgica, asociada o no con radioterapia, quimioterapia o ambas. Aunque la cirugía es el tratamiento

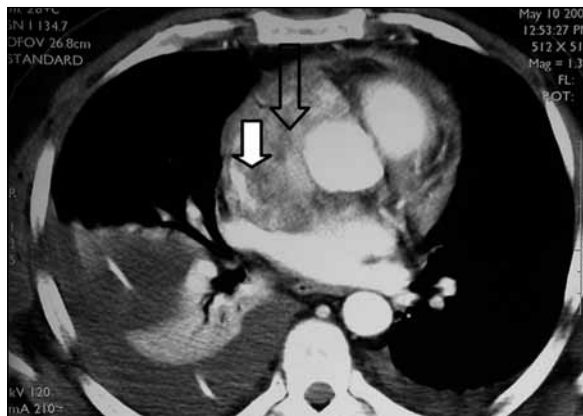


Figura 4. Angiotomografía computarizada de tórax con lesión sólida extensa (flecha transparente), con refuerzo heterogéneo con contraste. Se observa infiltración difusa de la pared de la aurícula derecha, reducción de la luz, compresión de la vena cava superior aún permeable (flecha blanca) y compromiso de la aorta ascendente. Las imágenes sugieren una afección maligna.

de primera elección, la mayoría de los pacientes se presenta con tumores apenas resecables o sin posibilidades técnicas de resección al momento del diagnóstico. Como resultado, el período de supervivencia es limitado y varía entre los 6 y los 12 meses.³³ Debido a las dificultades técnicas para la exéresis completa de estos tumores, algunos autores recurren a la remoción cardíaca para la resección tumoral con posterior autotrasplante, mientras que otros expertos evitan esta cirugía y optan por la cirugía cardíaca parcial *ex situ* para la resección del tumor.^{34,35}

Dadas estas deficiencias de la cirugía y el riesgo de metástasis a distancia, se ha intentado tanto la radioterapia adyuvante como la quimioterapia sistémica, con resultados no satisfactorios.^{4,7} En una serie de casos en la que se indicó quimioterapia adyuvante con doxorubicina convencional o liposomal, los pacientes con AS presentaron la peor evolución entre todos los sujetos con sarcomas cardíacos.⁴ En forma reciente se ha utilizado doxorubicina liposomal pegilada, con prolongación de la supervivencia de los pacientes por 15 meses.³⁶ Se han observado mejores resultados con el uso concurrente de radioterapia y quimioterapia con carboplatino y paclitaxel.³⁷ Pigot y col. señalaron la posibilidad de lograr una mejor respuesta en pacientes seleccionados con AS cardíaco cuando se combina la resección quirúrgica con quimioterapia neoadyuvante (con el fin de reducir el tamaño tumoral) y quimioterapia adyuvante posterior para erradicar las células neoplásicas remanentes.³⁸

En un caso clínico se informó que la terapia multidisciplinaria con interleuquina 2 de origen recombinante (inmunoterapia), quimioterapia posquirúrgica (ciclofosfamida, vincristina, doxorubicina, dacarbazina) y radioterapia mejoró la supervivencia del paciente por 30 meses.³⁹ Se ha enfatizado siempre la importancia del diagnóstico precoz, dado que la sola presencia de metástasis al momento del diagnóstico se asocia con peor pronóstico. La supervivencia después del enfoque multimodal es en general breve, pero resulta levemente superior cuando se logra la exéresis tumoral completa.³⁹

Se ha realizado en forma ocasional trasplante cardíaco ortotópico, aunque en general los resultados no han sido adecuados.^{14,40} Asimismo, existe preocupación acerca de la recurrencia tumoral en el caso de neoplasias de rápido crecimiento, como los AS cardíacos, en el contexto de los largos períodos de espera para el trasplante. Además, se observa escasez de donantes, mientras que la inmu-

nosupresión podría también estimular el crecimiento de micrometástasis no reconocidas en el momento del diagnóstico, o bien predisponer a los pacientes a la aparición de una nueva neoplasia.⁴¹

Incluso a pesar de una adecuada pesquisa preoperatoria de lesiones secundarias, muchos pacientes fallecen como consecuencia de las metástasis. Si bien algunos autores han informado períodos de supervivencia de hasta 3 años,⁴² otros expertos no han identificado diferencias en el pronóstico a largo plazo.⁴³ Sólo el trasplante en los pacientes con respuesta al tratamiento se asocia con la posibilidad de supervivencia a largo plazo. La eventual curación de la enfermedad probablemente tendrá lugar a partir de las terapias biológicas que se encuentran en

investigación.⁴⁴ Se están llevando a cabo estudios clínicos con compuestos como la angiostatina y la endostatina, que inhiben la formación y el crecimiento de neovasos que se originan por la acción del VEGF producido por el propio tumor.⁴⁴

Conclusión

Dada la escasa prevalencia de los AS cardíacos, resulta muy difícil para los cirujanos torácicos disponer de la experiencia suficiente para recomendar la mejor estrategia terapéutica para cada paciente. La terapia multimodal aplicada por numerosos centros cardiorráquicos de referencia podría allanar el camino para un mejor tratamiento de estos tumores.

Copyright © Sociedad Iberoamericana de Información Científica (SIIC), 2014
www.siicsalud.com

El autor no manifiesta conflictos de interés.

Lista de abreviaturas y siglas:

AS: angiosarcoma; VEGF (en inglés): factor de crecimiento vascular endotelial; ETE: ecocardiograma transesofágico; TAC: tomografía computarizada; RM (en inglés): resonancia magnética

Cómo citar este artículo

Murinello A. Angiosarcoma cardíaco: una neoplasia rara y de difícil diagnóstico. *Salud i Ciencia* 20(4):394-8, Mar 2014.

How to cite this article

Murinello A. Cardiac angiosarcoma: a rare neoplasia of difficult diagnosis. *Salud i Ciencia* 20(4):394-8, Mar 2014.

Autoevaluación del artículo

Las neoplasias más frecuentes del corazón son las metástasis de otros tumores, cuya prevalencia es 20 a 40 veces mayor que la correspondiente a las neoplasias malignas primarias.

¿Cuál es el sarcoma cardíaco de mayor prevalencia?

A, El sinoviosarcoma; B, El histiosarcoma mixto; C, El rhabdomyosarcoma; D, El angiosarcoma.

Verifique su respuesta en www.siicsalud.com/dato/evaluaciones.php/125676

Bibliografía

- Sabatine MS, Colucci WS, Schoen FJ. Primary tumors of the heart. En: Zipes DP, Libby P, Bonow RO, Braunwald E, editores. *Braunwald's heart disease* 7a ed. Filadelfia, EE.UU.: Elsevier Saunders; 2005. Pp. 1741-1755.
- Silverman NA. Primary cardiac tumors. *Ann Surg* 191:127-138, 1980.
- Rettmair K, Stierle U, Sheikhzadeh A y col. Primary angiosarcoma of the heart. Report of a case and review of the literature. *Jpn Heart J* 34:667-683, 1993.
- Burke AP, Cowan D, Virmani R. Primary sarcomas of the heart. *Cancer* 69:387-395, 1992.
- Tazelaar HD, Locke TJ, Mc Gregor LG. Pathology of surgically excised primary cardiac tumors. *Mayo Clin Proc* 67:957-965, 1992.
- Burke AP, Virmani R. Tumors and tumor-like conditions of the heart. En: Silver MD, Gottlieb AI, Schoen FJ, editores. *Cardiovascular pathology*. Filadelfia, EE.UU.: Churchill Livingstone; 2001. Pp. 583-565.
- Putnam JB, Sweeny MS, Colon R, Lanza LA, Frazier OH, Cooley DA. Primary cardiac sarcomas. *Ann Thor Surg* 51:906-910, 1991.
- Piazza N, Chughtai T, Toledano K y col. Primary cardiac tumors. Eighteen years of surgical experience on 21 patients. *Can J Cardiol* 20:1443-1448, 2004.
- Dennig K, Lehmann G, Richter T. An angiosarcoma in the left atrium. *N Engl J Med* 342:443-444, 2000.
- Gong Y, Hong T, Chen M, Huo Y. A right heart angiosarcoma with rapidly progressing hemorrhagic pericardial effusion. *Intern Med* 50:455-458, 2011.
- Janigan DT, Husain A, Robinson NA. Cardiac angiosarcoma-a review and a case report. *Cancer* 57:852-859, 1986.
- Fayete J, Martin E, Piperno-Neumann S y col. Angiosarcomas, a heterogenous group of sarcomas with specific behavior depending on primary site: a retrospective review of 161 cases. *Ann Oncol* 18:2030-2036, 2007.
- Young RJ, Brown NJ, Reed MW, Hughes D, Woll PJ. Angiosarcoma. *Lancet Oncol* 4:66-74, 2011.
- Crespo MG, Pulpon LA, Pradas G y col. Heart transplantation for cardiac angiosarcoma: should its indication be questioned? *J Heart Lung Transplant* 12:527-530, 1993.
- Kurian KC, Weisshaar D, Parekh H, Berry GJ, Reitz B. Primary cardiac angiosarcoma: case report and review of the literature. *Cardiovascular Pathology* 15:110-112, 2006.
- Donsbeck AV, Ranciere D, Coindre JM, Le Gall F, Cordier JF, Loire R. Primary cardiac sarcomas: an immunohistochemical and grading study with long-term follow-up of 24 cases. *Histopathology* 34:295-304, 1999.
- Amonkar GP, Deshpande JR. Images in Cardiovascular Pathology-cardiac angiosarcoma. *Cardiovascular Pathology* 15:57-58, 2006.
- Burke A, Virmani R. Tumors of the heart and great vessels. En: *Atlas of tumor pathology*. Washington DC, EE.UU.: Armed Forces Institute of Pathology; 1996. Pp. 136-140. (3rd series; fasc 16).
- Adem C, Ambry MC, Tazeler HD, Meyers JL. Metastatic angiosarcoma masquerading as diffuse pulmonary hemorrhage. *Arch Pathol Lab Med* 125:1562-1565, 2001.
- Zu Y, Perle MA, Yan Z, Liu J, Kumar A, Waisman J. Chromosomal abnormalities and p53 gene mutation in a cardiac angiosarcoma. *Appl Immunohistochem Mol Morphol* 9:24-28, 2001.
- Naka M, Tomita Y, Nakanishi H, et al. Mutations of p53 tumor-suppressor gene in angiosarcoma. *Int J Cancer* 71:952-955, 1997.
- García JM, González R, Silva JM y col. Mutational status of K-ras and TP53 genes in primary sarcomas of the heart. *Brit J Cancer* 82:1183-1185, 2000.
- Shanmugan G. Primary cardiac tumors. *Europ J Cardio-Thor Surg* 29:925-932, 2006.
- Grebenc ML, Rosado de Christensen ML, Green CE, Galfin KR. Primary cardiac and pericardial neoplasms: radiologic-pathologic correlation. *Radiographics* 20:1073-1103, 2000.
- Murinello A, Mendonça P, Abreu A y col. Cardiac angiosarcoma-a review. *Portuguese J Cardiol* 26(5):577-584, 2007.
- Yamamoto T, Umeda T, Nishioka K. Immunohistological distribution of stem cell factor and kit receptor in angiosarcoma. *Acta Derm Venereol* 80:443-445, 2000.
- Hsieh P-L, Lee D, Chiou K-R y col. Echocardiographic features of primary cardiac sarcomas. *Echocardiography* 19:215-220, 2002.
- Araoz PA, Eklund HE, Wech TJ, Breen JF. CT and MR imaging of primary cardiac malignancies. *Radiographics* 19:1421-1434, 1999.
- Qingyi M, Hong L, Lima J, Wenjing T, Yuanyu Q, Shengan L. Echocardiographic and pathologic characteristics of primary cardiac tumors: a study of 149 patients. *Int J Cardiol* 84:69-75, 2002.
- Freeman WK, Reeder GS. Cardiac neoplasias and thrombi. En: Freeman WK, Seward JB y col., editores. *Transesophageal echocardiography*. New York, EE.UU.: Little Brown; 1994. Pp. 339-384.
- Kim EE, Wallace S, Abello R y col. Malignant cardiac fibrous histiocytoma and angiosarcoma: MR

- features. *J Comput Assist Tomogr* 13:627-632, 1989.
32. Yahata S, Endo T, Houma H, et al. Sunray appearance on enhanced magnetic resonance image of cardiac angiosarcoma with pericardial obliteration. *Am Heart J* 127:468-471, 1994.
33. Herman MA, Shankerman RA, Edwards WD, Shub C, Schaff HV. Primary cardiac angiosarcoma: a clinicopathologic study of six cases. *J Thorac Cardiovascul Surg* 103:655-664, 1992.
34. Scheld HH, Nestle HW, King D. Resection of a heart tumour using autotransplantation. *Thorac Cardiovasc Surg* 36:40-43, 1988.
35. Kallenbach K, Haverich A. Explantation of the heart for resection of primary cardiac tumors can be avoided by partial ex situ heart surgery. *Thorac Cardiovasc Surg* 51:293-294, 2003.
36. Kodali D, Seetharamans K. Sarcoma, Article ID 39130 (online). 1-3, 2006.
37. Nobuyukik K, Shiro F, Masaki K, Yukibiro T. Angiosarcoma arising from the right atrium: remarkable response to concurrent chemoradiotherapy with carboplatin and paclitaxel. *J Thorac Oncology* 6:970, 2011.
38. Pigot C, Welker M, Khosla P, Higgins RS. Improved outcome with multimodality therapy in primary cardiac angiosarcoma. *Nature Clinical Practice Oncology* 5:112-115, 2008.
39. Kakizaki S, Tagari H, Hosaka Y. Cardiac angiosarcoma responding to multidisciplinary treatment. *Int J Cardiol* 62:273-275, 1997.
40. Armitage JM, Kormos RL, Griffith BP, Fricker FJ, Hardesty RL. Heart transplantation in patients with malignant disease. *J Heart Transplant* 9:627-629, 1990.
41. Frota-Filho JD, Lucchese FA, Leães P, Valente LA, Vieira MS, Blacher C. Primary cardiac angiosarcoma. A therapeutical dilemma. *Arq Bras Cardiol* 78:589-591, 2002.
42. Gowdamarajan A, Michler RE. Therapy for primary cardiac tumours: is there a role for heart transplantation? *Curr Opin Cardiol* 15:121-125, 2000.
43. Uberfuhr P, Meiser B, Fuchs Ay col. Heart transplantation: an approach to treating primary cardiac sarcoma? *J Heart Lung Transplant* 21:1135-1139, 2002.
44. Reardon MJ. Cardiac angiosarcoma. Amschwand Sarcoma Cancer Foundation. Disponible en: www.sarcomacancer.org/index.php?page=dr-michael-j-reardon-on-cardiac-angiosarcoma. Consultado Feb 25, 2013.