

Un caso de nódulos cutáneos múltiples: linfoma cutáneo de células T

A case of multiple skin nodules: cutaneous T-cell lymphoma

Anita Basavaraj

MD; DNB Medicine. Associate Professor, Department of Medicine, Byramjii-Jeejeebhoy Government Medical College, Pune, India

Rahul S. Kulkarni, MD Medicine, DM Medical Oncology

Resident, GCRI, Ahmedabad, India

Acceda a este artículo en siisalud	
	Código Respuesta Rápida (Quick Response Code, QR)
	 + Especialidades médicas relacionadas, producción bibliográfica y referencias profesionales de los autores.
www.siiisalud.com/dato/casiic.php/144246	

■ Introducción

Un paciente diabético de 51 años es internado para el control de la cetoacidosis diabética. Presenta múltiples nódulos en toda la superficie cutánea, algunos ulcerados, y otros en forma de placas, con sangre y secreción purulenta. Previamente se había establecido el diagnóstico incorrecto de neurofibromatosis, por lo que no fue tratado. El estudio histopatológico e inmunohistoquímico reveló infiltrados linfocíticos intraepidérmicos y células linfoides atípicas, CD3 positivas y CD20 negativas, hallazgos que sugirieron compromiso cutáneo de linfoma no Hodgkin de células T. Finalmente se estableció el diagnóstico de linfoma cutáneo de células T (LCCT) en estadio III (también conocido como micosis fungoide), por lo que fue tratado con quimioterapia.

El diagnóstico y el tratamiento del LCCT siguen siendo tema de controversia. En esta ocasión se describe un paciente con LCCT tratado con quimioterapia por vía sistémica.

■ Caso clínico

Un hombre, casado, de 51 años, granjero, con antecedentes de diabetes de cinco años de evolución, consultó por vómitos recurrentes y debilidad generalizada desde cuatro días antes. La glucemia en una muestra aleatoria de sangre estaba sumamente elevada (496 mg%), por lo que fue internado para el control de la hiperglucemia. En el examen físico se comprobaron múltiples nódulos en toda la superficie cutánea. Las erupciones habían comenzado diez años atrás; progresaban lentamente desde excoriaciones hasta lesiones nodulares, de aparición inicial en el rostro, pero con compromiso de todo el cuerpo en el último año. Durante las consultas previas realizadas en el hospital, las lesiones motivaron el diagnóstico de neurofibromatosis y no fueron investigadas. Sin embar-

go, al ser interrogado, el paciente refirió un incremento rápido del tamaño de los nódulos en los últimos tres a cuatro meses.

El enfermo no tenía antecedentes de úlceras orales o genitales, compromiso de palmas o plantas, reducción de la agudeza visual, fiebre, sudoración nocturna, pérdida de peso, dolor abdominal o pérdida de la sensibilidad. Los antecedentes personales y familiares no eran significativos.

El examen físico fue normal; sólo se encontraron linfadenopatías cervicales. La evaluación sistémica estuvo dentro de los límites de la normalidad. El examen dermatológico mostró múltiples nódulos de tamaño variable, desde 0.5 a 6 cm de diámetro, en el cuero cabelludo, el rostro, ambos oídos, tronco y extremidades. Se constató una lesión exofítica importante con ulceración, de 7.5 cm, sobre la frente. Se observó un nódulo en el dorso, de 6 cm, con costra hemorrágica. Se encontraron múltiples nódulos ulcerados y placas con sangre y secreción purulenta e hiperpigmentación en rostro, tronco y extremidades (Figura 1A, 1B y 1C). Las uñas y las mucosas oral y ocular eran normales.

En ese momento se planteó el diagnóstico diferencial de neurofibromatosis, linfoma cutáneo de células T, reticulohis-

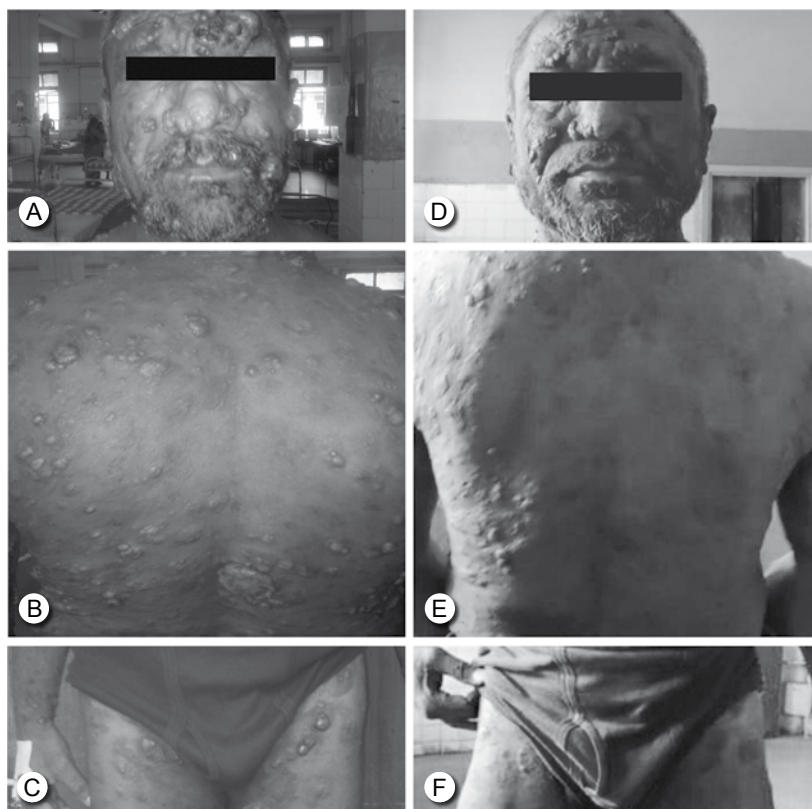

Figura 1. Múltiples nódulos de tamaño variable en paciente de 51 años con linfoma cutáneo de células T. En A, B y C se observan nódulos ulcerados y placas con sangre y secreción purulenta e hiperpigmentación en rostro, tronco y extremidades.

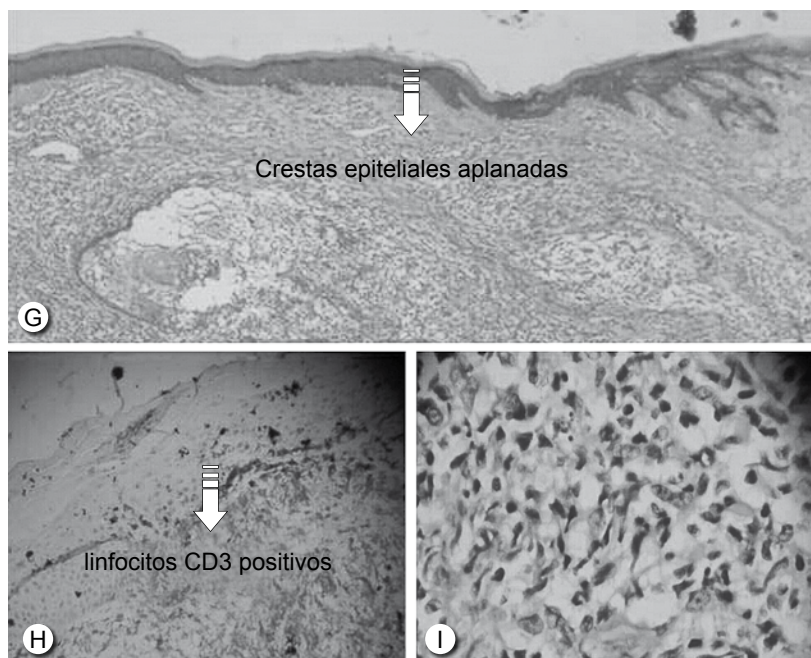


Figura 2. Biopsia de piel de paciente con linfoma cutáneo de células T. 2G: dermis con infiltrados nodulares formados por histiocitos, linfocitos y pocas células gigantes multinucleadas compatibles con diagnóstico de reticulohistiocitosis cutánea difusa. 2H y 2I: infiltrados linfocíticos intraepidérmicos y agrupaciones densas homogéneas de células linfoides atípicas con nucléolos prominentes.

tiocitosis difusa, sarcoidosis, enfermedad de Hansen y leishmaniasis cutánea. El laboratorio de rutina, incluso el hemograma, las pruebas de función renal y hepática, la serología para VIH y leishmaniasis y la VDRL fueron negativos. La radiología de tórax también fue normal.

La biopsia de piel reveló aplanamiento de la red de las crestas e infiltrados linfocíticos intraepiteliales, leves y focalizados. En la dermis se observaron infiltrados nodulares formados por histiocitos, un número variable de linfocitos y unas pocas células gigantes multinucleadas, anomalías compatibles con el diagnóstico de reticulohistiocitosis cutánea difusa (Figura 2G). Sin embargo, la falta de expresión del marcador CD68 excluyó ese diagnóstico. No se observaron elementos parasitarios o micóticos.

El estudio inmunohistoquímico mostró infiltrados linfocíticos intraepidérmicos, agrupaciones densas homogéneas de células linfoides atípicas, con nucléolos prominentes y expresión homogénea de CD3, pero sin expresión de CD20. No se observaron células de Reed Sternberg de linfoma de Hodgkin, de modo que se consideró el compromiso cutáneo por linfoma no Hodgkin de células T (Figura 2H y 2I).

La biopsia de médula ósea no mostró infiltrados nodulares o difusos. La ecografía abdominal fue normal. La tomografía computarizada de tórax reveló linfadenopatías axilares bilaterales. La citología por aspiración con aguja fina de las linfadenopatías cervicales y axilares mostró linfadenitis reactiva, sin hallazgos de malignidad. Por lo tanto, se estableció el diagnóstico final fue de linfoma cutáneo de células T en estadio III.

El paciente fue inicialmente tratado con líquidos por vía intravenosa, antibióticos y terapia intravenosa con insulina para controlar la hiperglucemia y la cetoacidosis. Luego de su estabilización se comenzó el tratamiento con ciclofosfamida en dosis de 1500 mg, vincristina en dosis de 2 mg por vía

intravenosa en bolo y prednisolona en dosis de 100 mg diarios, durante cinco días (esquema CVP). El enfermo recibió seis ciclos de quimioterapia, separados por intervalos de tres semanas. Luego de completados los seis ciclos de quimioterapia se comprobó una resolución muy pronunciada de las lesiones cutáneas (Figura 1D, 1E y 1F). Actualmente el enfermo es controlado de manera regular.

■ Discusión

La micosis fungoide es la variante más común del LCCT; se caracteriza por el curso asintomático, con evolución posterior de las placas y los tumores; histológicamente se comprueba infiltración de la epidermis con células T atípicas con núcleo cerebriforme.¹ El LCCT por lo general evoluciona lentamente, en el transcurso de muchos años. En los primeros estadios, la piel se encuentra seca y pruriginosa; posteriormente se forman lesiones oscuras en parches y, más tarde, tumores. En este estadio, las lesiones se denominan micosis fungoide.

El término micosis fungoide fue propuesto por Alibert en 1806 para describir un tipo de erupción cutánea que

evoluciona con la formación de tumoraciones, en forma de hongos.² La denominación de micosis fungoide es errónea, ya que las lesiones no se asocian con la infección por hongos. En la medida en que la enfermedad evoluciona se observa compromiso cutáneo con infección y hay diseminación a los ganglios linfáticos, el bazo, los pulmones y el hígado. En este estadio avanzado, conocido como síndrome de Sézary, se observa un número importante de células tumorales en la sangre. La piel se halla infiltrada por placas o tumoraciones formadas por linfocitos. La enfermedad puede persistir en este estadio por años y, a veces, décadas, con evolución lenta a la fase siguiente (desde las lesiones en parches hasta la formación de placas induradas y, eventualmente, tumores).

El LCCT simula otras formas comunes de trastornos cutáneos, como el eccema, la psoriasis, la dermatofitosis, la sarcoidosis y la neurofibromatosis, cuando la enfermedad está diseminada, de modo que el diagnóstico suele demorarse. Se dispone de diversas opciones terapéuticas, por ejemplo los corticoides tópicos, las mostazas nitrogenadas, la terapia con PUVA, la fotoféresis extracorpórea y la inmunoterapia.³ La quimioterapia sistémica, con los esquemas CVP, CHOP o EPOCH, por lo general, se reserva para la enfermedad avanzada.⁴ El alemtuzumab es un anticuerpo monoclonal que se fija a las células tumorales y desencadena una respuesta inmunológica que ataca y destruye las células anormales. Habitualmente se lo administra en los pacientes con LCCT recurrente o cuando la respuesta a otras alternativas terapéuticas no es exitosa. La forodesina (un inhibidor de la nucleósido fosforilasa) y el pan-binostat son nuevas drogas, actualmente en investigación.

Los autores sugieren que el linfoma debe incluirse en el diagnóstico diferencial de cualquier enfermedad cutánea crónica refractaria al tratamiento. El diagnóstico temprano y la terapia rápida pueden evitar el compromiso cutáneo diseminado y aumentar las probabilidades de curación.

Información relevante

Un caso de nódulos cutáneos múltiples: linfoma cutáneo de células T

Respecto a la autora

Anita Basavaraj. Médica. Áreas de interés: geriatría, gastroenterología y medicina interna. Profesora asociada, Departamento de Medicina, Byramjee-Jeejeebhoy Government Medical College, Pune, India

Respecto al artículo

El linfoma cutáneo de células T debe incluirse en el diagnóstico diferencial de cualquier enfermedad cutánea crónica refractaria al tratamiento.

La autora pregunta

La micosis fungoide es la variante más común de linfoma cutáneo de células T y se caracteriza por un curso asintomático con evolución posterior de placas y tumores. A medida que la enfermedad progresa se observa mayor compromiso cutáneo y diseminación a ganglios linfáticos, bazo, pulmones e hígado.

Entre los diagnósticos diferenciales del linfoma cutáneo de células T, se encuentra:

- A) Ecceema.
- B) Psoriasis.
- C) Neurofibromatosis.
- D) Sarcoidosis.
- E) Todas son correctas.

Corrobore su respuesta en: www.siicsalud.com/dato/evaluaciones.php/144246

Palabras clave

linfoma cutáneo de células T, nódulos cutáneos múltiples, esquema CVP

Key words

cutaneous T cell lymphoma, multiple skin nodules, CVP regimen

Lista de abreviaturas y siglas

LCCT, linfoma cutáneo de células T

Cómo citar

Basavaraj A, Kulkarni RS. Un caso de nódulos cutáneos múltiples: linfoma cutáneo de células T. Salud i Ciencia 21(6):652-4, Oct 2015

How to cite

Basavaraj A, Kulkarni RS. A case of multiple skin nodules: cutaneous T-cell lymphoma. Salud i Ciencia 21(6):652-4, Oct 2015.

Orientación

Clínica, Diagnóstico

Conexiones temáticas

Anatomía Patológica, Alergia, Bioquímica, Dermatología, Inmunología, Diagnóstico por Laboratorio, Diagnóstico por Imágenes, Farmacología, Hematología, Infectología, Inmunología, Medicina Farmacéutica, Medicina Interna, Oncología.